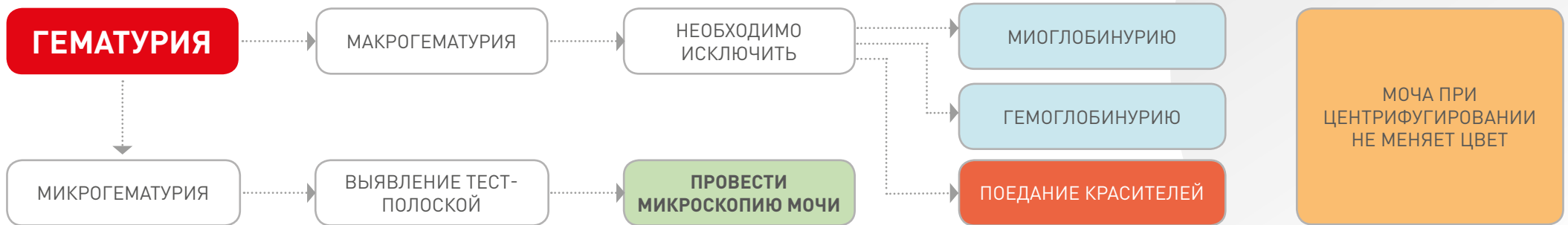


ГЕМАТУРИЯ



ПРИЧИНЫ ГЕМАТУРИИ

Верхние отделы МВП:

Часто:

- Пиелонефрит
- Поликистоз почек
- Уретеролитиаз

Редко:

- Идиопатическая ренальная гематурия
- Телеангиоэктазия почек
- Новообразования почек и мочеточников
- ОПП
- Гломерулопатия
- Гельминтоз (*Dioctophyma renate*)
- Ятрогенная: ТИАБ, хирургические манипуляции

Нижние отделы МВП:

Часто:

- Идиопатический цистит кошек
- Бактериальная инфекция МВП
- Уролитиаз (МКБ)
- Травма МВП

Редко:

- Проведение цистоцентеза
- Грибковая инфекция МВП
- Асептический геморрагический цистит (циклофосфамид)
- Гельминтоз (*Pearsonema (syn. Capillaria) plica*)



Репродуктивная система:

Редко:

- Эструс
- Доброкачественная гиперплазия простаты
- Простатит, абсцесс простаты
- Рак простаты
- Патологии матки (гемометра, пиометра)
- Травмы, воспаление наружных половых органов
- Опухолевые заболевания

АНАМНЕЗ И ОСМОТР

Данные анамнеза

- Породные особенности
- Содержание, тип кормления
- Вакцинация
- Обработки против экто- и эндопаразитов
- Выгул, выезд на охоту, путешествия
- Контакт с возможными токсинами
- Применяемые препараты
- Проведенные ранее операции и манипуляции

Полный осмотр

+
Оценка физикальных параметров
+
выявление петехий, экхимозов
+
признаков травмы
+
новообразований

ДИАГНОСТИКА

Объем диагностики зависит от данных анамнеза и осмотра

- Общий анализ мочи с микроскопией
- Посев на чувствительность к антибиотикам
- УЗИ обзорное брюшной полости
- Рентгенография
- Клинический анализ крови
- Биохимический анализ крови
- Соотношение белок к креатинину в моче
- Коагулограмма/ТЭГ
- Гемотропные инфекции
- ХВИ (кошки)
- КТ
- Рентгеноскопия
- ТИАБ / Биопсия почек/новообразований

